【総説】

MRIで右室機能をみる

石川 友一[1,2)]，寺島 正浩[1)]，石川 司朗[2)]
[1)]CVIC 心臓画像クリニック飯田橋，[2)]福岡市立こども病院 循環器科

成人一般循環器領域ではこれまであまり注目されてこなかった右心系が，近年左心不全の予後因子であることが判明し，脚光を浴びている．一方，先天性心疾患領域では長らく右心系は高頻度に介入すべき対象として扱われ，手術対象とされてきたが，右室そのものの予後への影響などは明確にされていたわけではなかった．近年，成人先天性心疾患領域で，右室のサイズや機能が治療方針決定の一大要因として提唱され，この領域でも右心系の重要性とその定量評価法が確立されつつある．この背景には，右心系を非侵襲的かつ正確に評価できるImaging modalityの進歩があり，その主翼を担っているのが心臓MRIといえる．心臓MRIは直接仮定を用いることなく右室容積・機能・心筋重量を評価でき，他にも血流量や3D形態といった特異かつ多彩な機能を有する．扱いが煩雑であることが難点だが，我が国でも今後より一層の活用が期待されるImaging modalityである．

キーワード：Cardiac magnetic resonance imaging, Right ventricular function, Congenital heart disease, Pulmonary arterial hypertension, Tetralogy of Fallot

はじめに

先天性心疾患（CHD：Congenital Heart Disease）領域は右心室とはなじみが深い．先達がたんねんに積み重ねてきた多くのCHDの病態には，ほぼ必ず肺循環駆動力としての右心室が関与している．Fontan循環は究極の右心不全ともいえるし，ファロー四徴症（TOF：Tetralogy of Fallot）の右心系が重要な予後因子と判明したことも記憶に新しい．体心室としての右室機能が予後を左右する修正大血管転位症（cTGA：Corrected Transposition of Great Arteries）や心房間血流交換術後の大血管転位症（TGA：Transposition of Great Arteries）の追跡から，右心室の特性についての知見も数多く蓄積されてきた．

一方，成人領域では右心室への興味はややうすく，どうしても予後や病態に直接関与する左心室を中心とする研究が優先されてきた．予後や病態のみならず，左心室そのものが幾何学的な仮定を用いやすく，Imaging modalityで評価をしやすい形であったことも関与しているだろう．つい最近まで右室・右房・三尖弁などの右心系はどこか注目の外であり，左心系疾患や肺高血圧を考えるときの数多くの要素の中のひとつで，左心室と同じポンプでありながら，主役としてその存在感を示すことは皆無であった．

しかし，近年，左心不全の予後因子として右室が非常に重要であることが示されるようになった[1-7)]．Grooteらは，連続205症例の中等度心不全患者の追跡から，右室駆出率（RVEF：Right Ventricular Ejection Fraction）がNYHA分類，%peak VO2とならんで中等度心不全の独立した予後因子と報告している[1)]．また，Ghioらは慢性心不全患者連続377例を対象にRVEFのみならず肺動脈圧も独立した付加的予後因子である結論した[3)]．さらに，Nathらによれば左室駆出率（LVEF：Left Ventricular Ejection Fraction）やRVEF，肺動脈圧（PAP：Pulmonary Arterial Pressure）に加えて，三尖弁逆流（TR：Tricuspid Regurgitation）の重症度も独立した予後因子とされる[7)]．このように右心系についてはその重要性が大きく見直されている．より右室機能が直接関与する疾患としては肺動脈性肺高血圧（PAH：Pulmonary Arterial Hypertention）がある．PAHでは肺動脈圧や肺血管抵抗よりも，駆動力の源である右心室の機能不全が予後に直結することが示され[8)]，非侵襲的かつ正確に繰り返し右室機能を評価し，治療や病態を判断することがきわめて重要とされるようになった[9)]．

右心系の重要性が判明したのは，病態研究の進歩と同時に，右心室の特性や機能を，非侵襲的かつ正確に評価できるimaging modalityの進歩があったからこそといえる．本稿は，肺心室としての右心室機能を評価するに当たって心臓MRIの果たす役割についてReviewする．

連絡先：石川 友一，CVIC 心臓画像クリニック飯田橋，
東京都新宿区新小川町1-14 リーブレックス・ビズ4F，E-mail：yishikawa@cviclinic.com

成人先天性心疾患（ACHD：Adult CHD）における右室機能

近年の右心室研究の進展から，ACHDにおいても右室機能が注目されている．M.J. Schuuringらは91例のCHD-PAH症例の解析により，心不全入院などのclinical eventよりもNT-proBNPおよび右室機能（TAPSE：Tricuspid Annual plane systolic excursionで評価）の方が鋭敏に生命予後を反映すると結論した[10]．彼らの症例は平均年齢42歳とCHDとしてはやや高齢のグループに属するが，8年死亡率37%と高率であり，より早期からこの右心機能をモニターし，介入を検討することの重要性を示唆している．

また，TOF術後については術後生存例に突然死を認めるようになった1970年代から予後因子の検索が行われたが，当時はサンプルサイズが小さく特定困難であった．同時期より手術手技や人工心肺技術の革新が始まり，術後成績が飛躍的に向上するとサンプルサイズは大きくなったが，遺残病変の主座があると思われた右室については，正確に機能を測定できるmodalityがなく，研究がそれほど進まなかった．そのような状況下で，二十世紀終盤Gazoulisらの主導した多施設共同研究からQRS時間180ms以上が生命予後・不整脈の予後因子と判明した[11]．心臓MRI（CMR：Cardiac Magnetic Resonance）の実用化とともに，両心室容積や弁逆流が非侵襲的かつ正確に定量できるようになると[12-14]，複数の単一施設による研究から，CMRによる重度の右室拡大や左右心室機能低下がadverse clinical eventの予測因子とされ，QRS時間に代わって頻用されるようになった[15,16]．いかんせん少数例の報告で検出能が不充分とされたため，米欧の多施設TOFレジストリー（INDICATOR）が設立され，臨床徴候，心電図・運動負荷・CMRデータに基づいた多数のTOF術後症例からリスク層別化が計られた．その結果，873例（平均24.4歳，追跡期間中央値1.9年）のデータから右室心筋容積比（RVmass/volume），LVEF，心房頻拍（AT：Atrial Tachycardia）が，生命予後および心室頻拍（VT：Ventricular Tachycardia）のリスクであることが判明した[17]．実際にCMRでTOF術後の評価に推奨されている項目をTable 1に示す[13]．これらCMRの指標は，肺動脈弁位人工弁置換術（PVR：pulmonary valve replacement）の適応評価にも欠かせない項目であると同時に予後予測指標としても汎用されている．

右心室の特性とPAH/CHDにおける病態進行

心不全やPAH，TOFなどのCHDの予後への右室機能の関与が明らかとなった背景には，imaging modality，特にCMRの進歩に負う部分が大きい．回転楕円体と仮定できる左心室と異なり，右心室は三角錐型で，流入路と流出路が同軸にない（60-90°

Table 1　Criteria for PVR rely on CMR-measured parameters
文献12）より引用

Indications for pulmonary valve replacement in patients with repaired TOF or similar physiology with moderate or severe pulmonary regurgitation (regurgitation fraction > 25%)
Asymptomatic patient with two of the following criteria:

a. RV end-diastolic volume index >150 mL/m2 or Z score >4.
   In patients whose body surface area falls outside published normal data, RV/LV end-diastolic volume ratio >2
b. RV end-systolic volume index >80 mL/m2
c. RV ejection fraction <47%
d. LV ejection fraction <55%
e. Large RVOT aneurysm
f. QRS duration >140 ms
g. Sustained tachyarrhythmia related to right heart volume load
h. Other hemodynamically significant abnormalities:
   - RVOT obstruction with RV systolic pressure ≥2/3 systemic
   - Severe branch pulmonary artery stenosis (<30% flow to affected lung) not amenable to transcatheter therapy
   - ≥ Moderate tricuspid regurgitation
   - Left-to-right shunt from residual atrial or ventricular septal defects with pulmonary-to- systemic flow ratio ≥ 1.5
   - Severe aortic regurgitation
   - Severe aortic dilatation (diameter ≥5 cm)

ずれる). さらに, 心内膜下深層には心尖部から基部に向かう長軸方向の厚い筋層が配列し, 心外膜下浅層には円周方向に筋層が配列している[18]. 従って, 収縮様式も長軸方向が主体となり[19], 右室の一断面をもって収縮能を評価することは難しい. また, 心筋層は左室に比較すると薄くコンプライアンスが高いため, 心外膜の影響を受けやすく, 拡張能は必ずしも心筋特性にのみ依存するわけではない. TOF術後では術中の酸化ストレス[20]や術式[21]と拘束型心機能障害 (Restrictive physiology) との相関が指摘されているし, 術後の癒着や胸骨など他臓器からの圧排も関係するかもしれない. 心外膜に大きな問題がない場合, やわらかい右室は前負荷増大には比較的柔軟に適応するが, 後負荷増大には耐性が低く, 後負荷の急激な増大により容易に循環が破綻する.

PAHや左心性心疾患に伴う肺高血圧による右心不全の進展は, 後負荷による壁応力増大が心筋リモデリングを惹起することが基礎にあると考えられている[22]. リモデリングの要因は, 圧負荷のみならず, 容量負荷や内因性の心筋異常に, 冠動脈奇形による虚血やミトコンドリアリモデリング, 神経体液性因子・免疫応答の活性化, 遺伝的素因等が加わり生じるとされる[23]. 結果, 催不整脈器質化やdyssynchronyを生じ, 右室拡張および機能不全, 三尖弁逆流の増悪として表出し, 循環破綻へと向かう (Figure 1).

心不全の病期・治療効果を判断するには, 右心室リモデリングにより進行する病態を理解することが不可欠であり, そのためにCMRによる右室評価はきわめて重要である.

右心室のimagingとしてCMRの優位性 (Strong point) ～正確性 (Accuracy) と再現性 (Reproducibility) ～

CMRの優位性はWindowによらない高い可視性, 空間分解能とそれに基づく正確性および再現性である. 特にCHDで顕著だが, 右室形態は複雑で, 疾患・病態とともに大きく様変わりする. 多様な形の右心室を正確に評価するためには, 高い可視性が必須で, Windowに大きな制限のある心エコーの限界とされる点である. 心エコーは, 描出対象が小さく, Windowが得やすい新生児や未手術小児では静脈系を含めた大血管構造まではっきり描出できるが, 学童期以降, とくに術後症例ではWindowが制限され, CMRが圧倒的に有利である. 右心室全体が乳頭筋を含めて明瞭に描出されることで, ありのままの右心室の姿 (容積・心筋重量・壁運動) が数値として表現される. しかも撮影方法は一貫しており, 検者によって評価断面がずれてしまう心エコーと比較して再現性という点でも大きな利点を有している. Mooijら[12]は, 60小児例 (健常・心房中隔欠損・

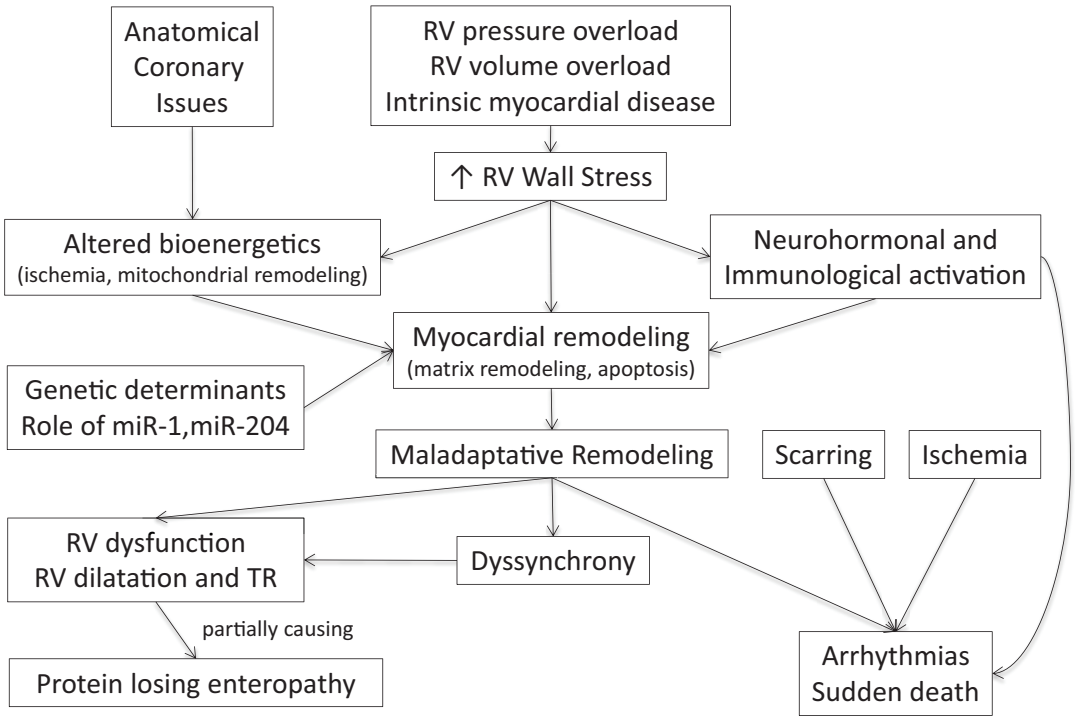

Figure 1 General mechanisms contributing to RV failure with CHD
RV：right ventricle, CHD：congenital heart disease
文献23) より引用, 一部改変

TOF) のCMRデータから，右室拡張末期容積・心筋重量の検者内および検者間変動係数は6.4%および11.3%と低く，左室の3.6%から10.5%と大きく変わらなかったと報告している．また，Grothuesら[24]は，同係数を6.2%と8.7%と報告している．Clarkeら[25]は，CHD50例でshort-axis planeとaxial planeを比較し，右室収縮末期容積以外，両者に有意差はなかったと結論した．Blalockら[26]は，TOF30例症例のRV解析から，容積・心筋重量・EF等の値が同一症例の時期の異なる検査間でも高率に一致することを示し，同一症例の経時的変化をとらえることができると主張した．

このようにCMRによるRV評価から，代替指標ではない生のRVのdataを正確に得ることができる．これを用いることでTOFのみならずPAHや心不全症例でも心機能や治療効果の経時的評価が可能となり，今日では容積・心筋重量のGoldstandardとされている．

一方で，自施設の容量解析レポートが臨床感覚と一致しない，値が正しいのか怪しいということをよく耳にする．CMRは容積・心筋重量を正確に算出できるが，計測方法が適切でなければ，当然その値は不正確となる．誤差を生む最大の要因は，心基部(右房右室境界) および乳頭筋のトレース法にあると考える．心基部の三尖弁輪は右室収縮に伴い変位するため，拡張末期と収縮末期では大きく位置が異なる．その結果，拡張末期に右室であった短軸断面でも，収縮末期には右房しかない，という場合が存在する (Figure 2)．本来どのphaseでも右室と右房を見極め，忠実に心内膜をトレースするべきであるが，経験や労力が必要となるため，右室心筋が円周の50%以上残存する場合はROIを設定し，50%未満の場合は無視する，という簡便な手法を用いる場合もある．ただし，心基部のスライスは心室容積の10－15%を占めるとされており，無視することで相応の誤差が生じることを知っておく必要がある．基部を明瞭に判別するために，Axial planeでの撮影から容積計量する方法も用いられる．また，乳頭筋の処理も議論のあるところであり，乳頭筋を一切無視すると左室については容積が6.5%増大するとされる[27]．特に心肥大の強い右室でその影響が大きく，誤差が増大するため，pixel-intensityから乳頭筋を自動的に判別し，内腔から除外するソフトを用いることが勧められている[28]．CMRで計測を適切に行うことによりありのままの右室の情報を非侵襲的に得ることができる．Figure 3は自験例の右室容積をCMRとAngiogramで比較した図である．良好な相関が得られており，今まで用いてきた心カテの造影による右室容積評価とほぼ同様の臨床感覚で，より正確な数値のCMRによる右室容積を用いることができる．

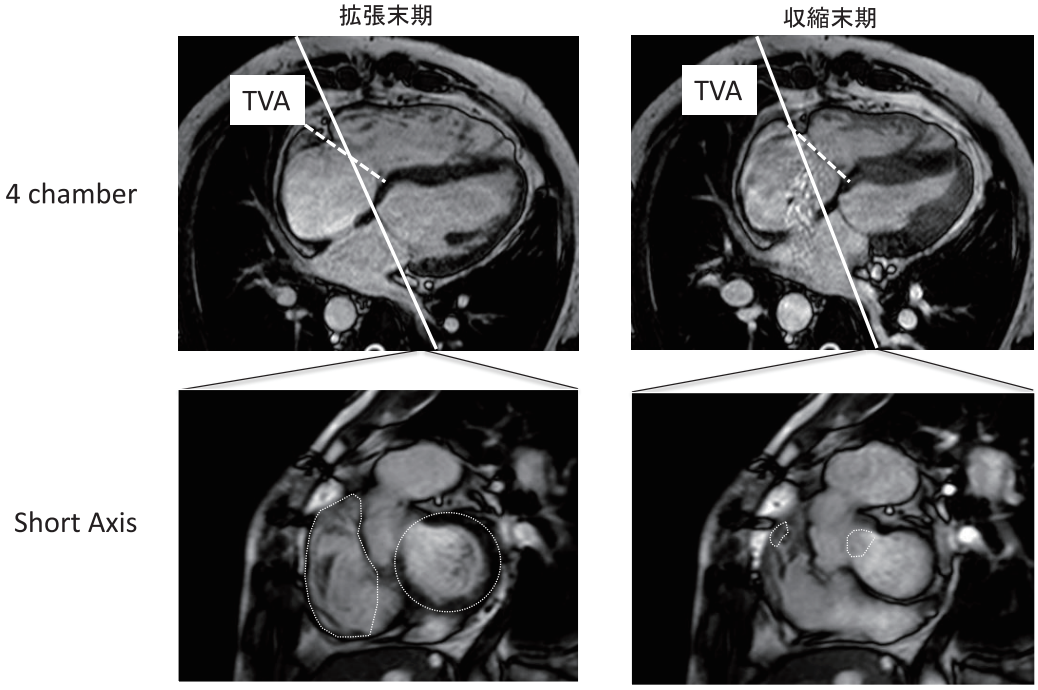

Figure 2　右室基部の同定が正確な容積計測に必須

TVA：Tricuspid valvular annulus

長軸方向に三尖弁輪が動くため，拡張末期に右室基部であった部分が収縮末期には右房になる断面で，正確に右室をトレースする必要がある．

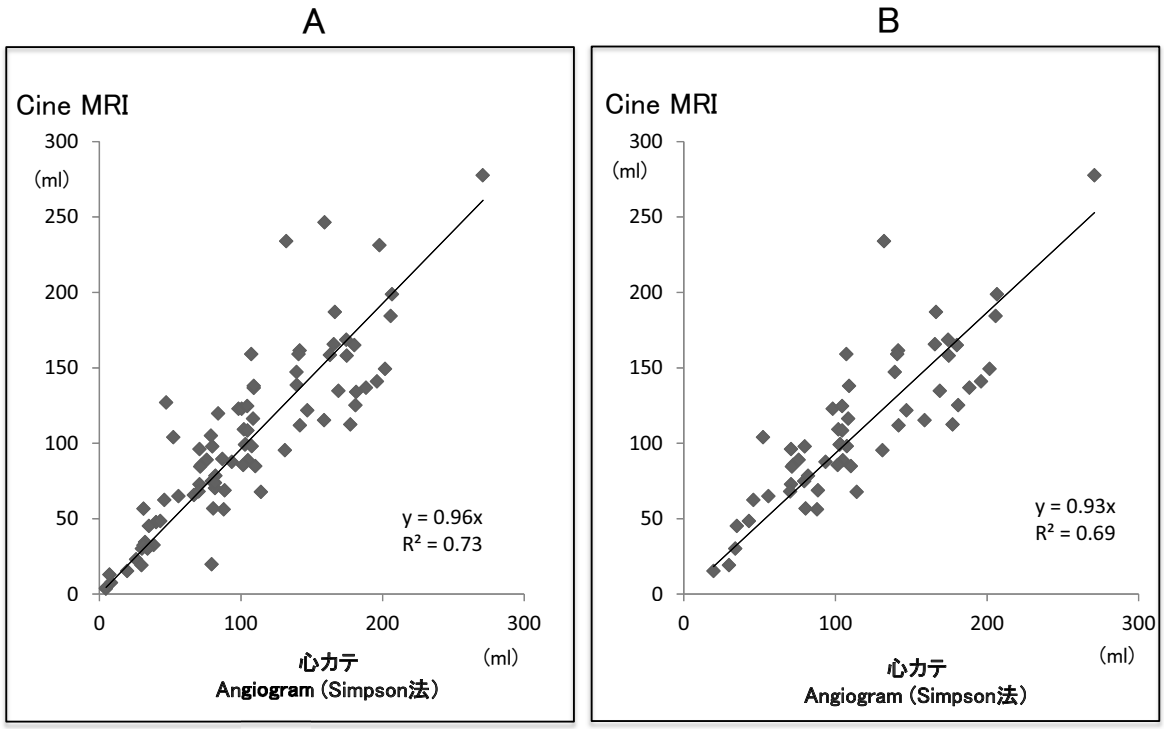

Figure 3　CMRおよびangiogramで計測した右室拡張末期容積の比較

CMR：Cardiac Magnetic Resonance

A. N=83，morpholigical RV計測全症例

B. N=57，pulmonary RV chamberでBVR physiologyに限定

CMRのもうひとつの優位性 (Strong point) ～多機能性 (Versatility) ～

CMRのより大きなAdvantageは，そのVersatility (多機能性) にある (Figure 4)．CHDにおいてはこの多機能性は重要で，心大血管形態 (Figure 5)，心機能・血行動態に加えて，造影すれば4D MRA (Magnetic Resonance Angiography) や心筋性状評価まで可能である．Figure 5はTOF術後症例のWhole heart MR Angiographyである．遺残心室中隔欠損の存在や肉柱の張り出しによる右室流出路狭窄，冠動脈形態などが明瞭に描出されている．

CHD診断におけるCMR撮影シークエンスの中で，さらに重要で他に代えられないものとして，Phase Contrast法 (PC法) による血流量の計測がある．現時点で，任意部位の血流量を正確かつ非侵襲的に計測できるImaging modalityはMRIしかない．関心領域の血流量を計測するのは単純な作業であり，撮影およびROIの設定が正しければ値はまず正確である[29,30]．ただ，乱流や渦流となる部位では流量が過大もしくは過小に計測されることがあり注意が必要である．得られた血流量の解釈には，数値そのもののValidationと患者本人の生理に符合するかどうかを検証できる実臨床の経験が重要である．

血流量のValidationは異なる部位で同量となるはずの血流量が一致しているかどうかで検証する．例えば主肺動脈血流と左右肺動脈血流の和である．また，健常人では上行大動脈 (AAo：Ascending Aorta) ＝主肺動脈 (MPA：Main pulmonary artery) の血流量となるはずであり，臨床に応用する前に自施設の装置が正しく計測できるか検証しておくことが望ましい．PC法では静脈系も計測可能である．通常大静脈は二相性の血流パターンを示し，それらの総和 (上大静脈＋下大静脈血流) はシャントのない症例ではAAo血流に一致する．Fontan術後症例ではAAoと大静脈の総和が一致しないことから，体肺短絡血流が相応に存在することが判明した[31]．また，Volume dataとの整合性を検証することで心室容積の正確な算出および房室弁逆流の定量も可能となる．

右室機能評価に際しては，cine MRからの容積算出のみならず，主肺動脈や左右肺動脈の血流量や波形が病態を推測する手がかりとなるし，Volume dataのvalidationとなる．Volume dataより得られたRV Stroke volume = MPA順行性血流 (Flow data)＋三尖弁逆流 (Flow data) であり，TRが小さい場合は無視しても良い．Figure 6は自験例にて左

右心室の容積変化から算出した拍出量 (横軸) と大血管血流量と房室弁逆流の和 (縦軸) の比較である．左室では両者が高度に，右室でもかなりの精度で一致していることがわかる．主肺動脈が瘤化しているような症例では渦流・乱流の要素が強くなり，流量が不正確となりVolume dataとの乖離が生じやすい．そのような場合は左右肺動脈 (導管の形状に近い) の和を用いてValidationを行う．

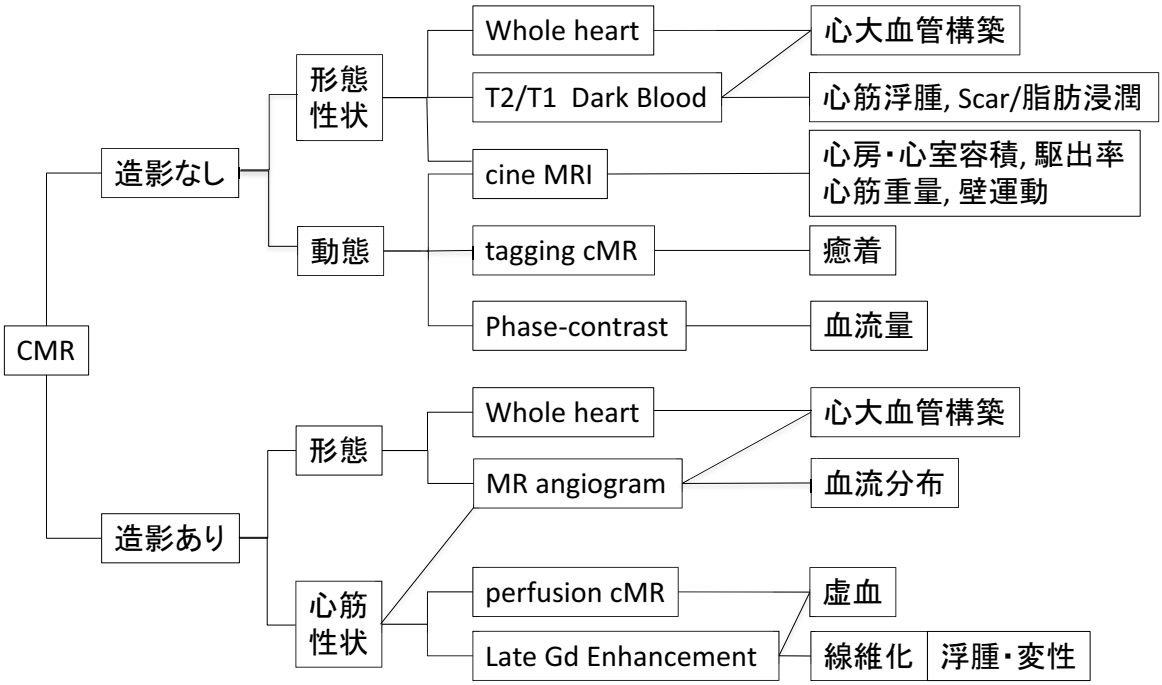

Figure 4　CMRのVersatility

TOF術後症例のWhole heart MR Angiographyである．
遺残心室中隔欠損の存在や肉柱の張り出しによる右室流出路狭窄，冠動脈形態などが明瞭に描出されている．

Figure 5　Whole heart MRAによる形態評価

A. 3D VR (Volume Rendering) 画像.
流出路の肉柱の張り出しや冠動脈形態が明瞭に描出されている．図は単一冠動脈例.

B. 2D Coronal画像.
遺残心室中隔欠損孔や流出路狭窄が明瞭に描出されている.

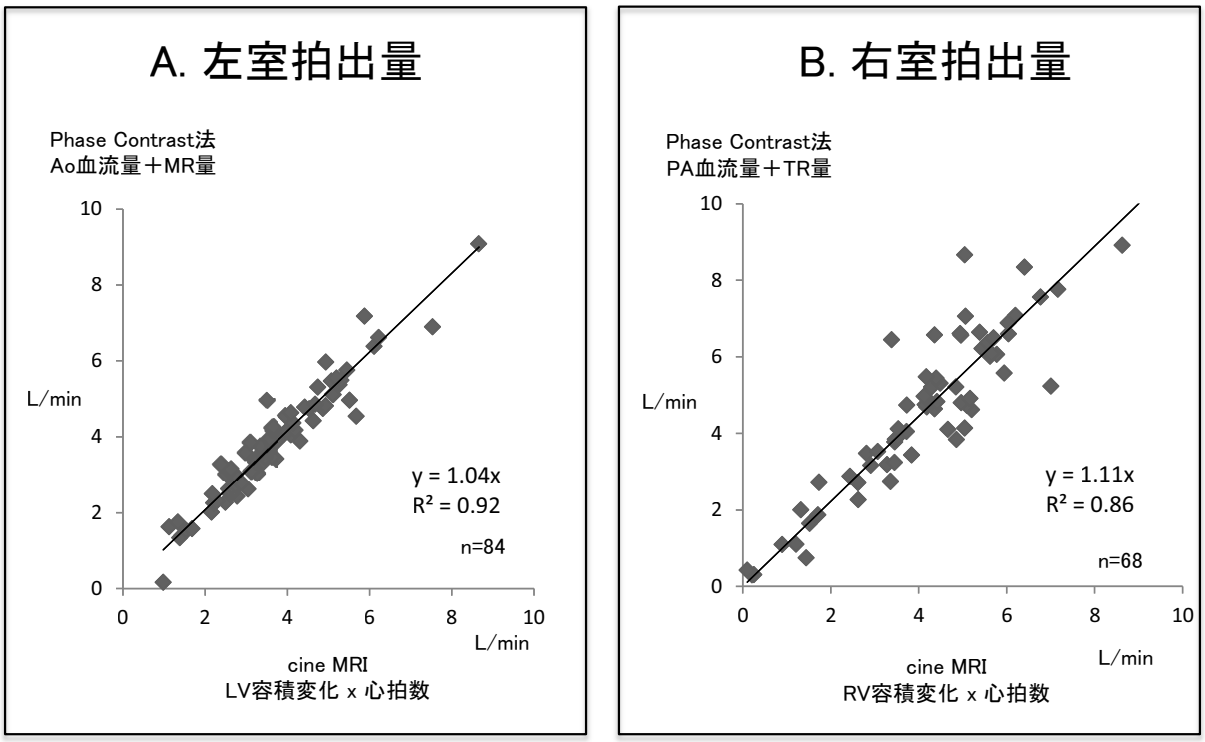

Figure 6　CMRで測定した容積と血流量の整合性

A. 左室拍出量　　**B**. 右室拍出量

PC法：Phase Contrast法，Ao：Ascending Aorta,

MR：Mitral regurgitation，PA：Pulmonary artery，TR：Tricuspid regurgitation

右室機能評価の実際

CMRでの右室を含む詳細な心機能血行動態の評価は，以下のように包括的に行う．

＜非造影protocol＞

1) Whole heart MRAによる心大血管の（3D）形態の把握・確認
2) Cine MRによる短軸・4chなど主要断面の動画から心機能や動態を把握
3) Phase contrast法による主要部位の血流量の計測

＜造影protcol＞

4) 4D MRAもしくはPerfusion study
5) 遅延造影（LGE）によるMyocardial edema, fibrosisの評価.

図は簡単な例である（TOF).

このprotcolで撮影すれば，ごく一部の心奇形(azygos connectionで混合型肺静脈還流異常を伴う症例など）を除き，正確な心機能・血行動態の評価が可能である．

まとめ

CMRにより右室容積，心筋重量，血流量といった予後にかかわる指標が正確に測定でき，形態や流量評価から心室へのload評価も可能となる．そのうえ，強磁性体を体内に有する症例を除き，被曝や侵襲もなくWindowが得られる．従って再現性が高く，検者内・検者間誤差も小さい．短期間に繰り返し検査をすることが可能で，病態や治療効果の経時的追跡に最適である．欠点は検査および解析に時間と専門性が必要なことであり，とくに検査中の患者管理に十分な配慮が要することは言を俟たない．我が国でも今後の一層の活用が期待される．

文 献

1) de Groote P, Millaire A, Foucher-Hossein C, et al. Right ventricular ejection fraction is an independent predictor of survival in patients with moderate heart failure. J Am Coll Cardiol 1998;32:948-54.
2) Guendouz S, Rappeneau S, Nahum J, et al. Prognostic significance and normal values of 2D strain to assess right ventricular systolic function in chronic heart failure. Circ J 2012;76:127-36.
3) Ghio S, Gavazzi A, Campana C, et al. Independent and additive prognostic value of right ventricular systolic function and pulmonary artery pressure in patients with

chronic heart failure. J Am Coll Cardiol 2001;37:183-8.

4) Anavekar NS, Skali H, Bourgoun M, et al. Usefulness of right ventricular fractional area change to predict death, heart failure, and stroke following myocardial infarction (from the VALIANT ECHO Study). Am J Cardiol 2008; 101:607-12.

5) Lam CS, Roger VL, Rodeheffer RJ, et al. Pulmonary hypertension in heart failure with preserved ejection fraction: a community-based study. J Am Coll Cardiol 2009;53:1119-26.

6) Dokainish H, Sengupta R, Patel R, et al. Usefulness of right ventricular tissue Doppler imaging to predict outcome in left ventricular heart failure independent of left ventricular diastolic function. Am J Cardiol 2007;99: 961-5.

7) Nath J, Foster E, Heidenreich PA. Impact of tricuspid regurgitation on long-term survival. J Am Coll Cardiol 2004;43:405-9.

8) Mariëlle C. van de Veerdonk, MD, Taco Kind, MD, et al: Progressive Right Ventricular Dysfunction in Patients With Pulmonary Arterial Hypertension Responding to Therapy, J Am Coll Cardiol, 2011:58:2511-2519.

9) Peacock AJ1, Crawley S, McLure L, et al: Changes in right ventricular function measured by cardiac magnetic resonance imaging in patients receiving pulmonary arterial hypertension-targeted therapy: the EURO-MR study:Circ Cardiovasc Imaging, 2014:7:107-14.

10) Schuuring MJ1, van Riel AC, Vis JC, et al: New predictors of mortality in adults with congenital heart disease and pulmonary hypertension: Midterm outcome of a prospective study, International Journal of Cardiology 2015:181:270-276

11) Gatzoulis MA1, Balaji S, Webber SA, et al: Risk factors for arrhythmia and sudden cardiac death late after repair of tetralogy of Fallot: a multicentre study, Lancet, 2000:356:975-81.

12) Mooij CF, de Wit CJ, Graham DA, et al: Reproducibility of MRI measurements of right ventricular size and function in patients with normal and dilated ventricles. J Magn Reson Imaging 2008:28:67-73.

13) Geva T. : Repaired tetralogy of Fallot: the roles of cardiovascular magnetic resonance in evaluating pathophysiology and for pulmonary valve replacement decision support. J Cardiovasc Magn Reson 2011;13:9.

14) Davlouros PA, Kilner PJ, Hornung TS, et al. Right ventricular function in adults with repaired tetralogy of Fallot assessed with cardiovascular magnetic resonance imaging: detrimental role of right ventricular outflow aneurysms or akinesia and adverse right-to-left ventricular interaction. J Am Coll Cardiol 2002;40:2044-52.

15) Geva T, Sandweiss BM, Gauvreau K, et al. Factors associated with impaired clinical status in long-term survivors of tetralogy of Fallot repair evaluated by magnetic resonance imaging. J Am Coll Cardiol 2004; 43:1068-74.

16) Knauth AL, Gauvreau K, Powell AJ, et al. Ventricular size and function assessed by cardiac MRI predict major adverse clinical outcomes late after tetralogy of Fallot repair. Heart 2008;94:211-16.

17) Valente AM1, Gauvreau K, Assenza GE, et al : Contemporary predictors of death and sustained ventricular tachycardia in patients with repaired tetralogy of Fallot enrolled in the INDICATOR cohort. Heart. 2014:100:247-53.

18) Ho SY1, Nihoyannopoulos P. : Anatomy, echocardiography, and normal right ventricular dimensions. Heart. 2006: 92 Suppl 1:i2-13.

19) Haddad F, Hunt SA, Rosenthal DN, et al. Right ventricular function in cardiovascular disease, part I: Anatomy, physiology, aging, and functional assessment of the right ventricle. Circulation 2008;117:1436-48.

20) Chaturvedi RR1, Shore DF, Lincoln C, et al. : Acute right ventricular restrictive physiology after repair of tetralogy of Fallot: association with myocardial injury and oxidative stress.Circulation. 1999:100:1540-7.

21) Norgård G1, Gatzoulis MA, Moraes F, Li, et al: Relationship between type of outflow tract repair and postoperative right ventricular diastolic physiology in tetralogy of Fallot. Implications for long-term outcome. Circulation. 1996:94:3276-80.

22) Vonk-Noordegraaf A, Haddad F, Chin KM, et al. Right heart adaptation to pulmonary arterial hypertension: physiology and pathobiology. J Am Coll Cardiol. 2013: 62:D22-33.

23) Guihaire J1, Haddad F, Mercier O, et al. The Right Heart in Congenital Heart Disease, Mechanisms and Recent Advances. J Clin Exp Cardiolog. 2012:8:1-11.

24) Grothues F, Moon JC, Bellenger NG, et al. Interstudy reproducibility of right ventricular volumes, function, and mass with cardiovascular magnetic resonance. Am Heart J. 2004;147:218-223.

25) ClarkeCJ, GurkaMJ, NortonPT, et al. Assessmentof the accuracy and reproducibility of RV volume measurements by CMR in congenital heart disease. J Am Coll Cardiol Cardiovasc Imaging. 2012;5:28-37.

26) Blalock SE, Banka P, Geva T, et al. Interstudy variability in cardiac magnetic resonance imaging measurements of ventricular volume, mass, and ejection fraction in repaired tetralogy of Fallot: a prospective observational study. J Magn Reson Imaging. 2013;38:829-835.

27) Papavassiliu T, Kühl HP, Schröder M, et al. Effect of endocardial trabeculae on left ventricular measurements and measurement reproducibility at cardiovascular MR imaging. Radiology. 2005:236:57-64.

28) Driessen MM1, Baggen VJ, Freling HG, et al. Pressure overloaded right ventricles: a multicenter study on the importance of trabeculae in RV function measured by CMR. Int J Cardiovasc Imaging. 2014:30:599-608.

29) Powell AJ, Maier SE, Chung T, et al : Phase-velocity cine magnetic resonance imaging measurement of pulsatile blood flow in children and young adults: in vitro and in vivo validation. Pediatr Cardiol 2000, 21:104-110.

30) Arheden, Holmqvist C, Thilen U, et al : Left-to-right cardiac shunts: comparison of measurements obtained with MR velocity mapping and with radionuclide angiography. Radiology 1999;211:453-458

31) Grosse-Wortmann L, Al-Otay A, Yoo SJ.: Aortopulmonary collaterals after bidirectional cavopulmonary connection or Fontan completion:quantification with MRI. Circ Cardiovasc Imaging. 2009;2:219-225.

Quantitative MR imaging of right ventricular function

Yu-ichi Ishikawa[1,2], Masahiro Terashima[1], Shiro Ishikawa[2]
[1]Cardiovascular Imaging Clinic Iidabashi,
[2]Fukuoka children's hospital, Department of Pediatric Cardiology

Abstract

Recently, the assessment of right ventricular size and function have played a key role for guiding clinical decisions in adult congenital heart disease. Even in left heart failure due to acquired heart disease such as ischemic heart disease and cardiomyopathy, right ventricular function became viewed as very important. Among the diagnostic imaging tools available to clinicians for right ventricular imaging, cardiac magnetic resonance (CMR) has emerged as the reference standard. Because it allows comprehensive assessment of cardiovascular morphology and physiology without radiation, CMR is ideally suited for the assessment of the RV. I will review the evidence about right ventricle and CMR, highlight how CMR data are used to guide clinical decisions, and discuss the feature of CMR.